



EMATIK READY

CASE REPORT

INDICE

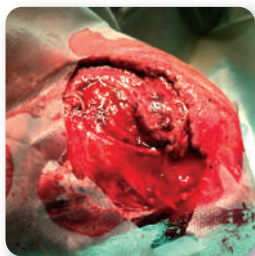
charlie - ferita traumatica interno coscia	pg 2
margot - ferita traumatica alla zampa	pg 3
anouc - ferita traumatica da morso di cane	pg 4
jack - rimozione chirurgica di massa tumorale	pg 5
bella - sarcoide perioculare	pg 6
aaron - ferita cronica al nodello	pg 7
jaqueline - rimozione chirurgica di cheratoma allo zoccolo	pg 8
carol - rimozione di sarcoide su asino	pg 9
cesare - ferita traumatica zampa posteriore	pg 10
napoleone - lesione traumatica al fianco sinistro	pg 11
profumo - ferita traumatica al padiglione auricolare	pg 12
matis - frattura del femore	pg 13
mirto - morso di cane sulla schiena	pg 14

TRATTATO CON EMATIK READY

charlie

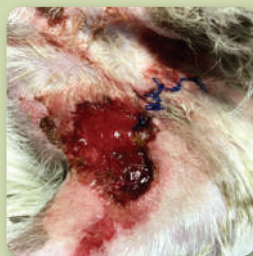JACK RUSSEL
MASCHIO - 5 ANNI
FERITA Ø 15 cm

Ferita traumatica all'interno coscia, profonda e di più di 15 cm di diametro. La ferita è stata pulita con soluzione fisiologica ed è arrivata a completa guarigione con una singola applicazione del cerotto.



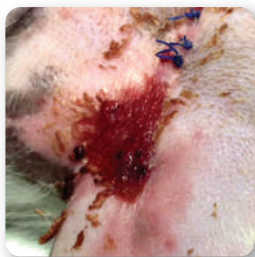GIORNO 0

Ferita: 15 cm di diametro.
Chiusura parziale dei bordi della ferita tramite sutura e pulizia della ferita



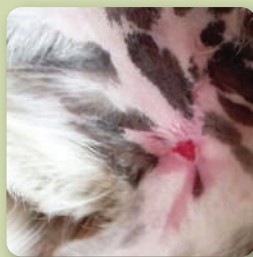GIORNO 3

1 Applicazione del cerotto suturandolo con i lembi della ferita, senza bendaggi



GIORNO 10

Netta riduzione delle dimensioni della ferita e riavvicinamento dei lembi



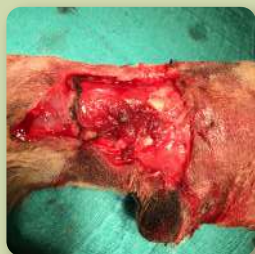
GIORNO 20

Completa chiusura della ferita con ricomparsa di pelo e pigmentazione

TRATTATO CON EMATIK READY

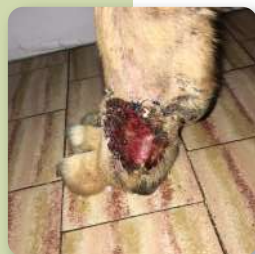GOLDEN RETRIEVER
FEMMINA - 6 ANNI
FERITA ALLA ZAMPA

La ferita è stata pulita con soluzione fisiologica e non sono state utilizzate sostanze iodate. Con una singola applicazione del cerotto la ferita è arrivata a guarigione in 30 giorni.



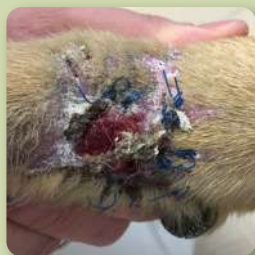GIORNO 0

Ferita: 6 cm di diametro
Applicazione del cerotto tramite sutura
sulla ferita in seguito a pulizia



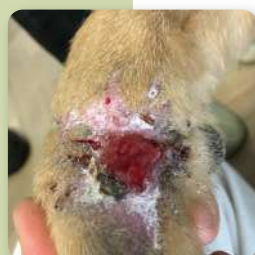GIORNO 14

Iniziale riduzione delle dimensioni della ferita



GIORNO 20

Avanzamento del processo rigenerativo
con ricomparsa del pelo circostante



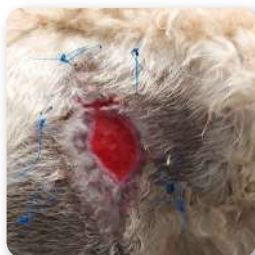GIORNO 28

Quasi totale restringimento dei lembi.
Ferita considerata clinicamente chiusa

TRATTATO CON EMATIK READY

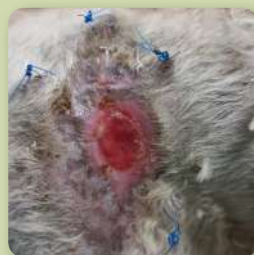anouc

LABRADOODLE
FEMMINA - 8 ANNI
FERITA TRAUMATICA
DA MORSO DI CANE



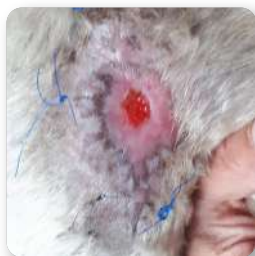GIORNO 0

Applicazione di 1 patch fissato con dei punti ad ancora sui margini della lesione.



GIORNO 8

Il patch è stato riassorbito.
La ferita si è ridotta di molto, con tessuto di granulazione e riepitelizzazione



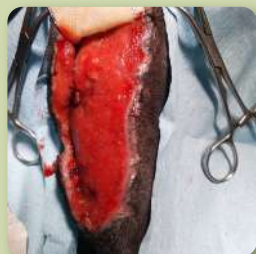GIORNO 10

In soli 2 giorni la lesione si è ridotta di circa l'80%. Elevata riepitelizzazione dei margini, con ricomparsa del pelo nelle zone precedentemente interessate dalla lesione. La ferita viene considerata clinicamente chiusa in quanto si osserva già rimodellamento dei margini.

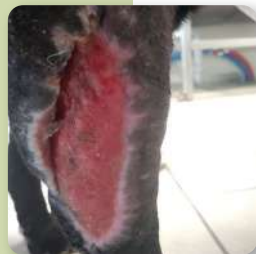LABRADOR NERO
MASCHIO - 6 ANNI
FERITA ALLA ZAMPA 11,5 X 4 CM

Rimozione chirurgica di una massa tumorale alla zampa anteriore destra. La lesione era stata suturata, ma i punti non hanno retto e la ferita è andata in deiscenza. La lesione si è infettata ed è stata trattata con antibiotici fino al giorno dell'applicazione del patch.

TRATTATO CON **EMATIK READY**



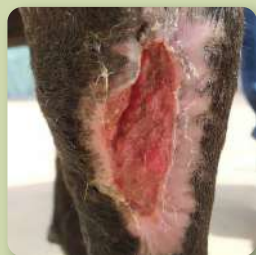GIORNO 0



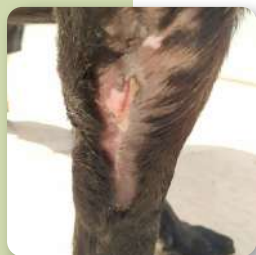GIORNO 10

La lesione non era infetta al momento del trattamento. Il letto della ferita è stato pulito con debridement. Il patch è stato tagliato in 2 strisce per applicarlo verticalmente, suturandolo e bendandolo con bende traspiranti

La ferita sta rimodellando e riepitelizzando, con lembi dal colore rosa chiaro. Il lembo che prima appariva distaccato risulta più adeso alla lesione. L'area della ferita si è ridotta del 60% rispetto al giorno 0



GIORNO 20




GIORNO 60

Ampi margini di riepitelizzazione ed evidente rimodellamento della lesione. Il lembo è adeso al letto della ferita. L'area della ferita si è ridotta del 77%

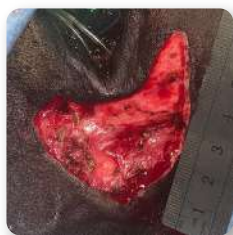La lesione è completamente chiusa ed il manto sta ricrescendo per andare a ricoprire l'intero epitelio neo-formato.

TRATTATO CON EMATIK READY



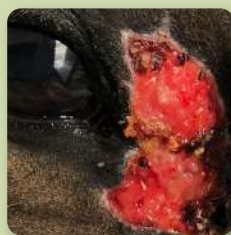CAVALLO DA TROTTO FEMMINA - 10 ANNI SARCOIDE PERIOCULARE

Rimozione chirurgica di sarcoide perioculare. I bordi della lesione sono stati mantenuti ampi per assicurarsi la rimozione di tutte le cellule anomale



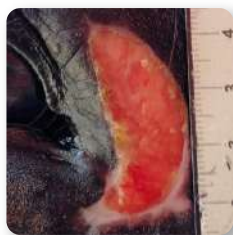GIORNO 0

Dimensioni: 6 x 4,5 cm
1 Applicazione del patch, suturato con i lembi della lesione e bendato



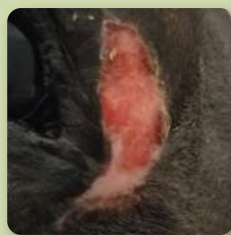GIORNO 15

Assorbimento patch in 5 giorni.
Presenza di tessuto di granulazione e rimodellamento dei margini



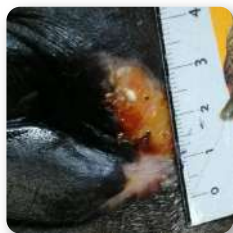GIORNO 36

Ulteriore rimodellamento e riepitelizzazione. Area della ferita ridotta dell'89%.



GIORNO 58

Evidente riepitelizzazione dei margini, lesione in fase di chiusura



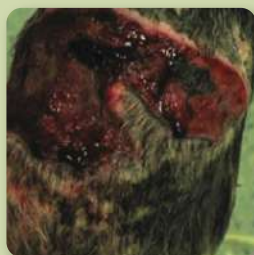GIORNO 70

Lesione considerata clinicamente chiusa

TRATTATO CON EMATIK READY

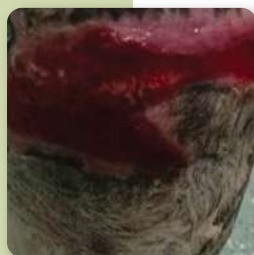CAVALLO DA SELLA
MASCHIO - 6 ANNI
FERITA AL NODELLO

Ferita cronica al nodello che perdurava da più di 3 mesi. Vari prodotti applicati senza riscontrare alcun miglioramento. E' stato applicato 1 cerotto a settimana per un totale di 4 applicazioni così da sfruttare le proprietà antimicrobiche e ridurre il rischio di infezioni.



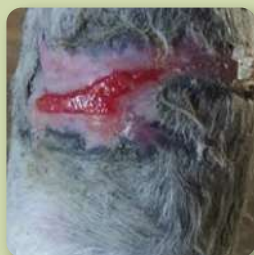GIORNO 0

Ferita pulita con fisiologica e applicazione del cerotto. Bendaggio con bende traspiranti.



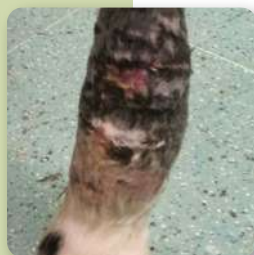GIORNO 10

Restrizione della ferita e riduzione delle dimensioni della ferita



GIORNO 21

Ricomparsa del pelo nelle regioni circostanti e riavvicinamento dei lembi



GIORNO 27

Completa chiusura della ferita. Ricomparsa del pelo senza cicatrici

TRATTATO CON EMATIK READY



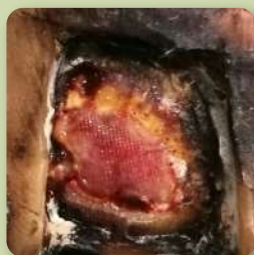CAVALLLO DA TROTTO FEMMINA - 4 ANNI CHERATOMA

Asportazione chirurgica di un cheratoma allo zoccolo anteriore destro del cavallo. Sono state effettuate applicazioni ripetute del cerotto per un totale di 4 applicazioni al fine di sfruttare l'attività batteriostatica del cerotto oltre a quella rigenerativa. Successiva ricostruzione dello zoccolo.



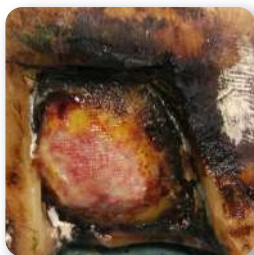GIORNO 0

Formazione di tessuto di granulazione ed inizio del processo rigenerativo



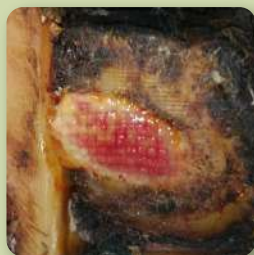GIORNO 3

Iniziale restringimento dei lembi della ferita chirurgica



GIORNO 6

Avanzamento e riavvicinamento dei lembi

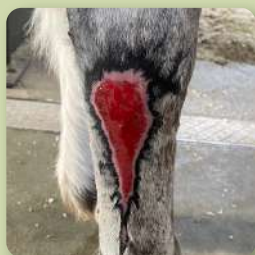

GIORNO 20

Ferita clinicamente guarita. Pronta per una ricostruzione dello zoccolo

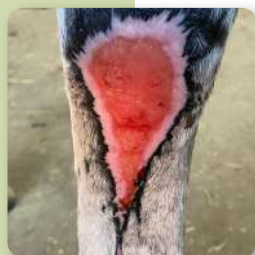
ASINO FEMMINA - 2 ANNI SARCOIDE

Rimozione di un sarcoide tramite applicazione di una crema che ha indotto rigetto della massa e formazione di una lesione estesa



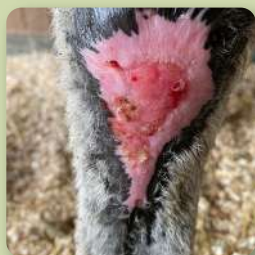GIORNO 0

La lesione era stata trattata con terapia laser. E' stato deciso di applicare 1 Patch, direttamente sulla lesione tramite bendaggio, applicando un bendaggio secondario in poliuretano



GIORNO 6

La lesione è stata sbendata dopo 3 giorni e poi al 6° giorno. Il patch era riassorbito e la lesione presentava margini evidenti di riepitelizzazione, letto più chiaro e granuleggiante



GIORNO 40

Dopo 40 giorni, la lesione viene considerata clinicamente chiusa, con ampi margini di riepitelizzazione.



GIORNO 100

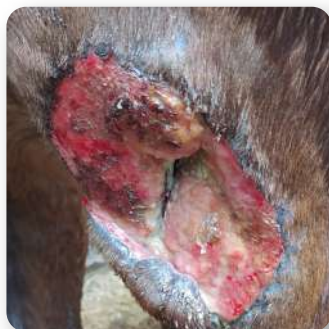La lesione è completamente riepitelizzata e si appresta alla ricomparsa del manto pilifero in corrispondenza del letto della lesione. L'animale è stato dimesso.

TRATTATO CON EMATIK READY

cesare

CAVALLLO MASCHIO - 10 ANNI FERITA ESTESA

Il cavallo era scappato e rimasto intrappolato in un fiume.
La lesione è stata causata da un ramo.



GIORNO 0

Ferita: 11 x 12 cm

La lesione presenta una cavità centrale molto profonda, che non accenna a miglioramento o chiusura.

Il veterinario decide di applicare il patch.

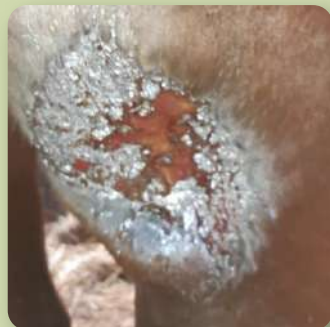Considerando la dimensione della ferita, vengono applicati 2 patch, suturandoli con i lembi della lesione. Parte del PPP liquido ottenuto viene fatto gocciolare all'interno della cavità.

La lesione viene bendata con una garza multilayer, anch'essa suturata con i lembi della lesione.

GIORNO 20

La ferita è stata mantenuta utilizzando uno spray all'ossido di zinco, per evitare infezioni o infestazioni da parassiti.

La mancanza centrale di tessuto è stata completamente rigenerata, il buco è stato completamente riempito da nuovo epitelio.



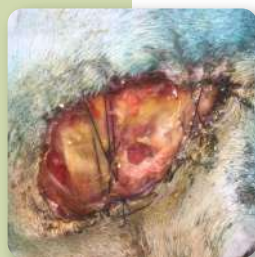TRATTATO CON EMATIK READY

CAVALLO
MASCHIO - 8 ANNI
LESIONE TRAUMATICA



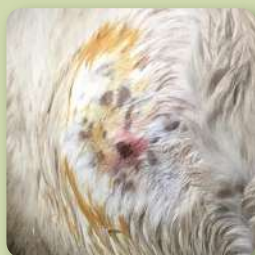GIORNO 0

Applicazione di 2 patch suturati con i lembi della lesione e coperti con garza, anch'essa suturata per mandanerla nel sito



GIORNO 3

Il 3° giorno solo parte del patch è ancora presente sulla lesione e verrà assorbito entro il 5° giorno. Evidente riattivazione del tessuto della lesione.

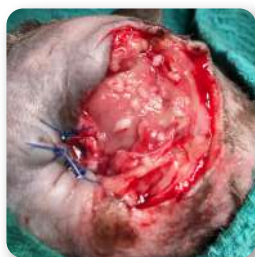

GIORNO 30

La lesione è chiusa, con ricomparsa del manto dell'animale nella zona circostante, senza presenza di cicatrici.

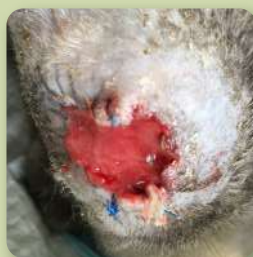TRATTATO CON EMATIK READY
GATTO
MASCHIO - 7 ANNI
FERITA ALL'ORECCHIO

Ferita traumatica al padiglione auricolare seguita da asportazione chirurgica. Pulizia della ferita con soluzione fisiologica. Singola applicazione del cerotto, suturato direttamente con i lembi della ferita, senza applicare bendaggi.



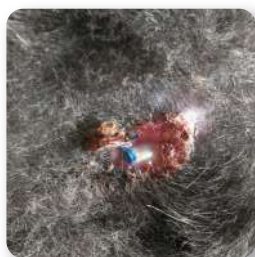GIORNO 0

Lesione estesa con una mancanza di tessuto maggiore di 10 cm di diametro



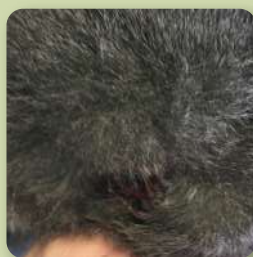GIORNO 20

Completo riassorbimento del cerotto e restringimento della lesione



GIORNO 50

Drastica riduzione della dimensione della ferita con ricomparsa del pelo

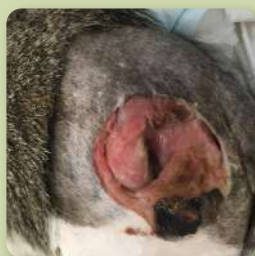

GIORNO 60

Completa risoluzione della lesione con comparsa del pelo e senza cicatrici

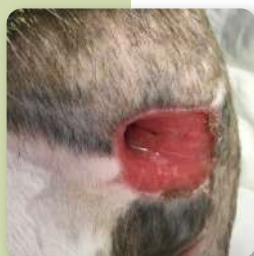GATTO
MASCHIO - 4 ANNI
FRATTURA DEL FEMORE

Animale fortemente sofferente non in grado di sopportare anestesia. Frattura al femore con frammenti e sequestro osseo. Ricoverato in terapia intensiva con prognosi riservata. Riduzione della frattura con fascette e asportazione dei frammenti



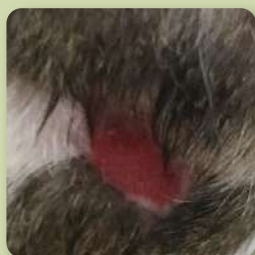GIORNO 0

Pulizia della ferita e applicazione di cerotto associato a frammenti di grasso



GIORNO 10

Progressione della rigenerazione con lesione con restringimento della ferita



GIORNO 28

La lesione è quasi completamente rimarginata con crescita del pelo



GIORNO 60

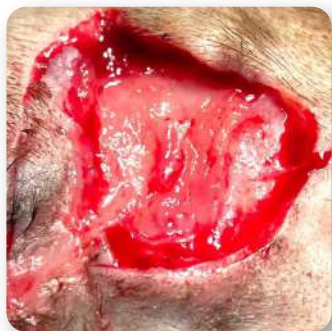Guarigione completa senza nessun segno cicatriziale

TRATTATO CON EMATIK READY



GATTO
MASCHIO - 3 ANNI
FERITA DA MORSO

Ferita traumatica di 16 cm² da morso di un cane sulla schiena del paziente. Paziente della Clinica Cittanova del Dr. Rosenthal

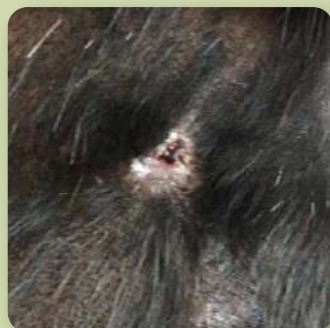

GIORNO 0

Pulizia della ferita e applicazione chirurgica di 1 cerotto ritagliato a forma della lesione e suturato con i lembi della ferita

Ferita completamente rigenerata con ricrescita del pelo e senza cicatrici

GIORNO 30






@ematiksystem

ematik_system

customer@ematik.it

+39 351 663 33 05



Prometheus srl via Trento, 30 - Parma (Pr)
+39 351 663 3305 www.ematik.it